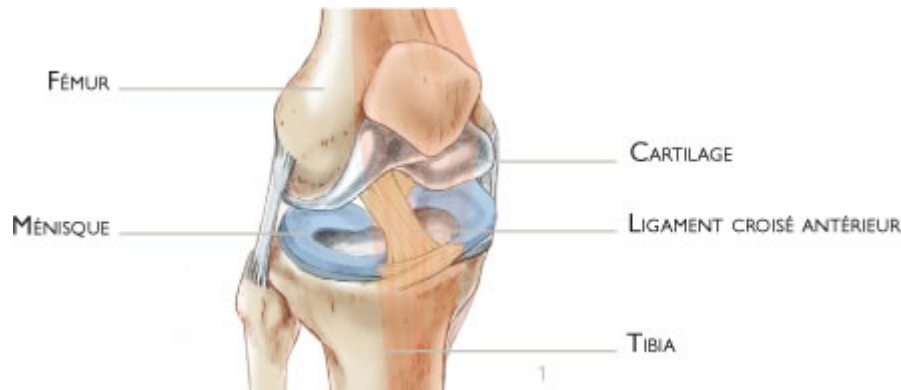


# Ligamentoplastie (DT4)

## Le problème : Rupture du ligament croisé antérieur

Le genou correspond à l'articulation entre la partie basse du fémur et la partie haute du tibia. Les surfaces articulaires sont recouvertes de cartilage. Les ménisques sont de petits coussins en forme de croissant qui améliorent le contact et jouent le rôle d'amortisseurs entre le fémur et le tibia (figure 1).



La stabilité du genou est assurée par des ligaments qui sont des sortes de rubans plus ou moins élastiques. Le ligament croisé antérieur, situé à l'intérieur de l'articulation, relie la partie antérieure du tibia à la partie postérieure du fémur. Il empêche le tibia de partir en avant et stabilise le genou lors des mouvements en rotation (figures 1 et 5).

Il peut être rompu à la suite d'un traumatisme (figures 2 et 6), occasionnant une instabilité du genou. Il ne cicatrise pas spontanément dans une position efficace. Les répercussions sur la stabilité du genou sont variables selon les personnes et elle est d'autant plus ressentie lors de la pratique sportive ou lors des mouvements en rotation. L'instabilité se manifeste par des sensations de lâchage et de blocage du genou et peut engendrer des lésions du cartilage, des ménisques et des autres ligaments.

Le but de la ligamentoplastie du croisé antérieur est de stabiliser le genou permettant la reprise de toutes les activités sportives, et d'éviter les lésions cartilagineuses ou méniscales limitant ainsi la dégradation de l'articulation.

## L'intervention : Ligamentoplastie aux Demi-Tendineux (DT4)

L'intervention consiste à remplacer le ligament rompu. Ce geste est réalisé sous arthroscopie, c'est à dire sans ouvrir l'articulation. Une petite caméra est introduite dans l'articulation pour visualiser la rupture du ligament et vérifier les ménisques et le cartilage. Des petits instruments sont utilisés par la suite pour réaliser une logette au fémur et un autre au tibia (figure 3).

Une incision courte est réalisée en bas du genou pour prélever un tendon de la cuisse. Le prélèvement est alors passé à l'intérieur du genou et fixé dans les logettes osseuses par un système de boutons. Il remplace ainsi le ligament rompu (figures 4 et 7).

Les lésions méniscales et cartilagineuses seront traitées dans le même temps opératoire et cela selon leur nature.

L'intervention peut être réalisée sous raché-anesthésie ou bien sous anesthésie générale. C'est votre anesthésiste qui décide avec vous de la meilleure anesthésie en fonction de votre état de santé.

Elle dure en moyenne une demi-heure et se fait lors d'une journée d'hospitalisation en ambulatoire. Après l'opération, un pansement stérile ainsi qu'une attelle sont mis en place.

Le traitement de la douleur sera mis en place, surveillé et adapté de manière très rapprochée dans la période post-opératoire.

## La rééducation post-opératoire et la reprise des activités

Vous pouvez commencer à marcher dès votre sortie, le soir. La marche s'effectue avec l'attelle entre deux cannes.

À la sortie de la clinique, la rééducation peut être réalisée en centre ou chez un kinésithérapeute.

L'attelle est déverrouillée pour permettre la flexion du genou. Elle est gardée pour une durée de 2 à 3 semaines. À partir de la deuxième semaine, les cannes sont abandonnées.

La reprise du volant est envisageable après le 1er mois. Celle du travail survient en général entre le 1er et le 2ème mois et cela en fonction de votre profession, une activité de bureau pouvant être plus précoce.

La reprise des sports dans l'axe (natation, vélo, course à pied) se fait au troisième mois. La reprise de tous les sports à l'entraînement est envisageable à partir du 6ème mois. Il faut souvent attendre encore 1 à 2 mois pour retrouver tous les automatismes et renouer avec la compétition.

## Les risques et les complications

En plus des risques communs à toute intervention chirurgicale et des risques liés à l'anesthésie, notons quelques risques plus spécifiques à cette chirurgie :

Une raideur articulaire peut se développer si la rééducation post-opératoire n'est pas bien prise en charge.

Des réactions inflammatoires exacerbées correspondent parfois à une algodystrophie. Cependant, de nouveaux traitements existent et permettent de gérer plus facilement cette complication rare.

Il est possible que la zone opérée saigne et qu'il se forme un hématome. En fonction de son importance, une évacuation peut être nécessaire.

La survenue d'une infection de l'articulation reste exceptionnelle puisque le geste chirurgical est réalisé sous arthroscopie. Cette complication connue nécessite un lavage du genou et la mise sous antibiotiques plus ou moins longue avec éventuellement une reprise chirurgicale.

Des petits caillots de sang solidifié peuvent se former et se coincer dans les veines des jambes occasionnant une phlébite et nécessitant un traitement anti-coagulant pendant plusieurs semaines.

Les nerfs et artères qui entourent le genou peuvent être accidentellement blessés. Cette complication exceptionnelle peut occasionner une douleur, une perte de la sensibilité voire une paralysie de certaines parties de la jambe. En cas de lésion artérielle, une chirurgie vasculaire peut être nécessaire.

Les risques énumérés ne constituent pas une liste exhaustive. Votre chirurgien donnera toute explication complémentaire et se tiendra à votre disposition pour évoquer avec vous chaque cas particulier avec les avantages, les inconvénients et les risques de l'intervention.

**Les résultats** La disparition des douleurs, des blocages et des sensations d'instabilité est très rapide après l'opération. La récupération complète de la mobilité et de la force musculaire survient en général entre 3 et 6 mois.

L'état des muscles est un élément majeur à considérer avant de pousser le genou à sa limite, en particulier dans le sport. Le ligament remplacé n'est pas meilleur que le ligament d'origine et une nouvelle rupture peut toujours survenir. Il faut donc rester vigilant face aux risques que représentent les sports où le genou pivote comme le tennis ou le football.

Les résultats de cette technique sont néanmoins très encourageants puisqu'on retrouve un genou stable avec une amélioration de la fonction dans plus de 90% des cas. Le risque de dégradation cartilagineuse et méniscale est moins important sur un genou stable.